Aus der Chirurgischen Klinik der Universität Marburg
(Leiter: Herr Geheimrat Prof. Friedrich)

Ein Fall von Echinococcus alveolaris hepatis.

INAUGURAL-DISSERTATION

zur

Erlangung der Doktorwürde

in der

Medizin, Chirurgie und Geburtshilfe

der

Hohen Medizinischen Fakultät der Universität Marburg

vorgelegt von

W. Stemmler
aus Cassel.

ACAD.
LUGD.BAT.
BIBL.

MARBURG a. L.
Buchdruckerei Heinrich Bauer
1912

die Kenntnis vom Wesen der Krankheit weiter fort. Zeller findet 1854 in einer Reihe von Alveolen Echinococcenhäkchen, und dieser Befund läßt ihn schreiben:

„Leicht könnte man auf den Gedanken kommen, die Caverne sei durch Vereiterung einer Echinococcenblase zustande gekommen. Allein hierfür findet sich durchaus kein Anhaltspunkt."

Erst R. Virchow gelang es 1856 in den Würzburger Verhandlungen, die wahre Natur dieser Art Tumoren zu erkennen. Er gab ihr den Namen „Multiloculäre ulcerierende Echinococcengeschwulst der Leber". Seinen Ausführungen schlossen sich bald Luschka (Virch. Arch. 10), Heschl (Prager Vierteljahrsschrift 1856), Buhl (1857), Schieß (Virch. Archiv 14) und Böttcher (Virch. Archiv 15, 1858) an. Das vollständige kasuistische Material findet sich in den Arbeiten von H. Vierordt 1886, A. Posselt und Melnikow-Raswedenkow 1900. Hier soll nur auf die wichtigsten Entwicklungsstadien in der Lehre vom alveolären Echinococcus hingewiesen werden.

Die Monographie Melnikows: „Studien über den Echinococcus alveolaris" zeigte der Forschung neue Wege. War schon anderen vor ihm der Gedanke gekommen, daß es sich beim Alveolarechinococcus um einen mit dem Erreger des einkammerigen Echinococcus nicht identischen Parasiten handeln könne, so stellte er dies auf Grund seiner Untersuchungen als Tatsache fest. Die Ergebnisse seiner Arbeiten veranlaßten ihn zu der Behauptung, die Fortpflanzung des Echinococcus alveolaris im menschlichen Körper geschähe ohne Zwischenwirt im Gegensatz zum einkammerigen Blasenwurm, der zu seiner Weiterentwicklung den Hund als Zwischenwirt benötigt. Wir werden später noch näher auf die Einzelheiten seiner Arbeiten einzugehen haben.

Dieser weitestgehenden Behauptung der Dualisten, der Echinococcus alveolaris pflanze sich ohne Zwischenwirt fort, kann sich Posselt (Münch. Med. Wochenschrift 1906) zwar nicht anschließen, führt aber den Beweis von der Verschiedenheit der beiden Tänien:

1. Durch Herbeiziehung der von einander verschiedenen geographischen Verbreitungsbezirke der beiden Echinococcenkrankheiten,
2. durch die Verschiedenheit der Haken beider Parasitenarten und
3. vor allem durch seinen grundlegenden positiven Fütterungsversuch, der hier kurz wieder gegeben sei. (Münchener Med. 1906.)

Es gelang Posselt im Jahre 1902 aus einer Alveolarechinococcengeschwulst bei einem Kranken der Rokitanskyschen Klinik aus dem klassischen nordosttiroler Verbreitungsgebiet, bei dem die strikte klinische Diagnose auf Alveolarechinococcus der Leber intra vitam gestellt wurde, zum ersten Male in vollkommener einwandfreier Weise, die Tänie des Echinococcus alveolaris in zahlreichen Exemplaren zu züchten.

Beim Fütterungsversuch wurden alle Kautelen eingehalten.

Dem jungen, eben entwöhnten Hunde wurden vor dem Versuche Anthelmintika und Rizinusöl verabfolgt, und die Stühle eingehend auf Parasiten und deren Eier, und zwar mit negativem Erfolge, durchforscht.

45 Tage nach der Fütterung mit dem ungemein fertilen Tumor, nimmt bei dem Tiere, das unter allen Kautelen versorgt und gefüttert wurde, die Freßlust ab, es zeigt rapide Abmagerung, zunehmende Schwäche und geht nach weiteren 4 Tagen, also am 49. Tage, unter den Erscheinungen schwerer Enteritis zugrunde.

Bei der Sektion zeigt sich der Dünndarm des Hundes übersät mit weißlich grauen, über 2—$2^1/_2$ mm (nur selten gegen 3 mm) langen Tänien, die an der enteritisch afficierten Schleimhaut haften.

Die vorliegende Tänia echinococcus alveolaris glich in ihrer Form ziemlich der des zystischen Blasenwurmes, unterschied sich aber in 2 Punkten von dieser:

1. durch die Form und die Dimensionsverhältnisse der Haken, die schlanker, mehr langgestreckt und schwächer gekrümmt erschienen, als die der Tänia Siebold,
2. durch das Aussehen und die Beschaffenheit des Uterus:

Während nämlich in den reifen Endgliedern der Tänia echin. cyst. sich ein schmaler, schlauchförmiger, spiralig gedrehter, die ganze Länge der Endglieder durchziehender Uterus vorfindet, beherbergt das noch unentwickelte Endglied der Tänia echinococcus alveolaris im vordersten Anteil einen rundlichen, oft sogar quer ovalen Eierballen, in welchem die Eier dicht aneinander gedrängt, in einen Haufen angeordnet sind.

Daß es sich hier nicht um zufällige Verschiedenheiten handelte, bewies der gleiche Befund bei all den zahlreichen frischen Tänien, mit denen der Darm des Hundes übersät war.

Trotzdem konnte dieses großartige Resultat den Streit beider Lager nicht schlichten, denn 1907 wendet sich Jenkel (Deutsche Zeitschrift für Chirurgie 87, 1—3) gegen die Forschungsergebnisse Melnikows. Seiner Meinung nach unterschied sich der vielkammerige Echinoc. lediglich durch die kontinuierliche exogene Sprossung von dem Echinococcus hydatidosus, der auch stets den Versuch mache, sich durch exogene Proliferation auszudehnen. Beide Formen stammten von derselben Tänie (Siebold) ab; „die Hakenkränze und

Saugnäpfe der Scolices wären ja dann auch vollständig nutzlose Gebilde, wenn die Ansicht Melnikows zu Recht bestände", sagt er mit dem Zoologen v. Listow. Die letzte Arbeit über dies Thema, die in demselben Jahre von Elenevsky erschien, läßt diese strittige Frage ebenfalls noch offen.

Fassen wir die Ergebnisse der neueren Forschungen kurz zusammen, so ergibt sich folgende **Ätiologie** des Echinococcus multilocularis:

Die Echinococcenkrankheit, die hydatidöse sowohl, wie die alveoläre Form, wird hervorgerufen durch die Finne der Tänia echinococcus, eines aus Kopf und 3 Gliedern bestehenden, nur 3—4 mm langen Bandwurmes. Von diesem Bandwurm sollen, was zoologisch aber durchaus noch nicht bewiesen ist, zwei verwandtschaftlich sehr nahe stehende Spezies existieren. Die eine, deren Finne der Erreger des einkammerigen Blasenwurmes ist, lebt im Hunde, während die andere Art, die für die Entstehung des alveolären Echinococcus verantwortlich gemacht wird, den Darmkanal des Rindes bewohnt. Diese Behauptungen werden von A. Posselt aufgestellt, und zwar stützt er sich hierbei auf die Tatsache, daß Echinococcus unilocularis und multilocularis ganz verschiedene Verbreitungsbezirke haben. Während der einkammerige Echinococcus dort auftritt, wo Hunde in nahe Berührung mit dem Menschen kommen, so z. B. in Island, oder in Gegenden, wo Hunde zur Betreuung des Kleinviehs verwendet werden, herrscht die alveoläre Echinococcenkrankheit, wo reichlich Rindviehherden sich finden, wie z. B. in Tirol, der Schweiz, Süd-Deutschland und Rußland.

Mögen nun die beiden Echinococcenkrankheiten von derselben oder verschiedenen Tänien ihren Ursprung nehmen, die Übertragung vom Tier auf den Menschen ist die gleiche: die in dem Geschlechtsapparat der Proglottiden produzierten Eier werden entweder für sich allein, oder in

einer abgestoßenen Proglottide mit dem Kot nach außen entleert, haften dort an Gräsern und Gemüsen, und werden entweder mit diesen vom Menschen aufgenommen, oder durch das Lecken von Hunden oder anderen Tieren, die ihre Schnauze mit Kot beschmiert haben, übertragen. Im Magen des Menschen angelangt, werden die harten Hüllen, die die Eier umgeben, aufgelöst, der Embryo wird frei, ein kleines Bläschen, in dessen Lumen ein Scolex, mit Saugnäpfen und Hakenkranz versehen, eingestülpt ist. Dieser Scolex stülpt sich aus, sobald das Bläschen in den Darmkanal gelangt ist, und nun treten die Saugnäpfe und der Hakenkranz in Funktion. Die Saugnäpfe saugen sich fest an die Darmwand an, die Haken bohren sich in sie ein und durchdringen schließlich die ganze Dicke der Wand: Der Embryo befindet sich im Gewebe und wird vermittelst der Lymph- oder Blutgefäße in den Kreislauf gebracht und in irgend einem Organe abgelagert. Lieblingssitze der Echinococcen sind Leber, Gehirn, Lungen, auch Knochen, Rückenmark, Nieren, Peritoneum.

Es erfolgt nun die weitere Entwicklung im Körperinneren zum Finnenstadium. Während wir beim einkammerigen Echinococcus ein allmähliches Größerwerden des ursprünglich kleinen Bläschens mit endogener Abschnürung von Tochter- und Enkelblasen beobachten, lenkt die Entwicklung des Alveolarechinococcus in ganz andere Bahnen. (Wir halten uns hier im Wesentlichen an die Veröffentlichungen Melnikows: Studien über den Echinococcus alveolaris.) Am besten werden wir uns einen Begriff über die Entstehungsweise der Alveolarechinococcengeschwulst bilden können, wenn wir einen Schnitt durch einen solchen Krankheitsherd betrachten:

Auf einer solchen Schnittfläche bemerken wir zahlreiche Alveolen, dicht aneinander gelagert, von Linsengröße bis zu einer dem unbewaffneten Auge noch eben wahrnehmbaren Ausdehnung. Alle sind von einer zähen, homogenen, farblos

erscheinenden Masse gefüllt, die sich leicht herausheben läßt. Beim Anblick dieses Bildes versteht man leicht, was Buhl 1852 zu der Bezeichnung „Alveolarkolloid“ veranlaßt hat. Die Geschwulst fühlt sich hart und derb an und läßt sich oft nur schwer mit dem Messer durchschneiden. Beim Schnitt knirscht dann das Messer in dem stark verkalkten Gewebe. Das ist aber keineswegs immer der Fall, wie die eigene Beobachtung lehrt, namentlich wenn andersartige regressive Metamorphosen eingetreten sind.

Die nähere Umgebung der Geschwulst fühlt sich ebenfalls derb infiltriert an, während das Centrum oft von einer mit stinkendem Eiter erfüllten Kaverne gebildet wird.

Das mikroskopische Bild gibt näheren Aufschluß über das Wesen und die Verbreitungsweise des Parasiten. Außer den größeren schon makroskopisch sichtbaren Alveolen sieht man im Mikroskop zahlreiche winzige Bläschen und in ihnen allen den Parasiten in mannigfacher Gestalt liegen. In den größeren erscheint er als phantastisch aufgebautes, vielfach gewundenes Knäuel, dessen Peripherie von einer teils zarten, teils dickeren, oft verschiedene Schichten erkennen lassenden Chitinmembran gebildet wird. Innerhalb, sowie meistenteils auch außerhalb dieses „Chitinknäuels“ findet sich feinkörniges Protoplasma, nach Melnikow die Bildungsstätte der Scolices und Embryonen, die man hier und da entweder frei im Tumorgewebe oder in den Chitinknäueln eingeschlossen vorfindet. Außer diesen Gebilden können Chitinkugeln, absterbende Scolices und Echinococcenhäkchen den Raum, den die Cuticula umschließt, füllen.

Ein solches eben beschriebenes Chitinknäuel liegt nun nicht immer isoliert in einer Alveole. Oft sieht man sie mit Anhängseln versehen, die schon ganz das Bild eines fertigen Knäuels von derselben Struktur bieten und den Anschein erwecken, als ob es sich hier um Abschnürungen exogener

Proliferationen des Parasiten handle. In der Tat ist dem so. An den Abbildungen, die Melnikow seinem Werke beigegeben hat, kann man die Entstehung solcher exogener Proliferationen sehr gut verfolgen. Die exogene Proliferation spielt eine große Rolle bei der Ausdehnung des Alveolarechinococcus.

Die kleinen Alveolen, die man auf den Schnitten wahrnimmt, sind entweder ausgefüllt von kleinen, eben in der Entwicklung begriffenen Chitinknäueln oder von kleinen runden sterilen Chitinbläschen, von einer zarten Cuticula umgeben und eine homogene Masse enthaltend. Ferner finden sich ovale körnige Gebilde, die einen kaffeebohnenartigen Kern enthalten. Dies sind nach Melnikow Embryonen des Parasiten. Sie liegen, wie schon erwähnt, auch innerhalb der fertigen Chitinknäuel, ganz besonders zahlreich aber treten sie auf in der Übergangszone von Tumor zu normalem Gewebe. Melnikow zog daher den Schluß, daß es sich hier um Fortpflanzungsprodukte des Parasiten handle. Die Embryonen, von dem Protoplasma innerhalb oder außerhalb der Chitinknäuel gebildet, gelangen auf irgend eine Weise, (vielleicht vermittelst amöboider Bewegung), in die Lymph- oder Blutbahn, oder in der Leber auch in die Gallenkapillaren, infiltrieren die nächste Umgebung des Tumors und wachsen hier zu neuen Chitinknäueln aus. Bestärkt wurde Melnikow in seiner Ansicht dadurch, daß er im Tumorgewebe sowohl, wie in der Grenzschicht nur ganz vereinzelt Scolices fand, und diese meist in absterbendem Zustand, sodaß ihm der Gedanke kam, der Parasit benutze diese Gebilde gar nicht zu seiner Fortpflanzung, sondern habe die Neigung zu ihrer Bildung nur aus früheren Zeiten, wo er die Saugnäpfe und Hakenkränze noch zur Durchbohrung der menschlichen Darmwand benötigte, übernommen.

Sollten diese Behauptungen Melnikows sich in Zukunft durch weitere Forschungen als richtig erweisen, so wäre aller-

dings die Folgerung zu ziehen, daß ein Parasit, der zu seiner Fortpflanzung so ganz andere Wege einschlägt, als der Echinococcus hydatidosus, auch von einer anderen Tänie abstammen muß.

Wir kommen nun auf unseren Fall zu sprechen.

Es handelt sich um einen 45jährigen Stellmacher, Chr. V., aus Sachsenhausen in Waldeck. Patient war früher nie ernstlich krank. Im Frühjahr 1906 bemerkte er in der rechten oberen Bauchhälfte eine etwa daumengliedgroße Geschwulst, die ihm ein dumpfes, nicht erhebliches Druckgefühl verursachte. Im übrigen war sein Allgemeinbefinden nicht gestört.

Im Herbst 1906 — die Geschwulst war nur wenig größer geworden — stellten sich ganz plötzlich sehr heftige, kolikartige Schmerzen ein, die von der Geschwulst ausgingen und am rechten unteren Rippenbogen entlang ausstrahlten. Die Schmerzen hielten einen Tag lang an und wurden durch heiße Umschläge gemildert. Erbrechen hatte Patient nicht, sah auch nicht gelb aus.

Im Laufe des Sommers 1907 nahm die Geschwulst weiter an Umfang zu und wurde auf Druck schmerzhaft. Der Stuhlgang ging schwer ab, und die Blähungen wurden teilweise verhalten. Das vom Arzt verordnete Karlsbader Salz brachte Besserung.

Mitte Januar 1908 hatte Patient wieder einen Kolikanfall wie im Herbst 1906. Er dauerte einen halben Tag und war sehr schmerzhaft. Zum letzten Male wiederholte sich dieser Anfall vom 5. zum 6. März 1908. Patient kommt deshalb in die Klinik. Erbrechen hat er nie gehabt, auch nie eigentlich gelb ausgesehen. Stuhl und Urin sollen immer von gewöhnlicher Färbung gewesen sein und nie Blut, Schleim, Eiter oder Steine enthalten haben. An Körpergewicht hat Patient nicht abgenommen. Er klagt jetzt über einen dauern-

den heimlichen Schmerz unter dem rechten Rippenbogen. Dieser Schmerz nimmt bei Bettruhe zu und läßt beim Aufstehen etwas nach.

Befund: Mittelgroßer, kräftig gebauter Mann in mittlerem Ernährungszustand und mit mäßig straffer Muskulatur. Matter Gesichtsausdruck. Leichte gelbliche Färbung der Haut des Gesichtes. Temp. 37,2°, Puls regelmäßig, mittelkräftig, 72 Schläge. Auf der Zunge dünner feuchter Belag.

Herz und Lungen o. B.

In der rechten Oberbauchgegend sieht und fühlt man einen sehr derben, nach links und unten scharf abgegrenzten, mit der Atmung gut auf und niedergehenden Tumor, der nach oben ganz allmählich in die Leber überzugehen scheint. Die seitliche Verschieblichkeit ist sehr gering. Der Klopfschall über dem Tumor ist gedämpft. Die Oberfläche ist glatt. Keine Fluktuation.

Betreffs der Größe — nachstehende Skizze.

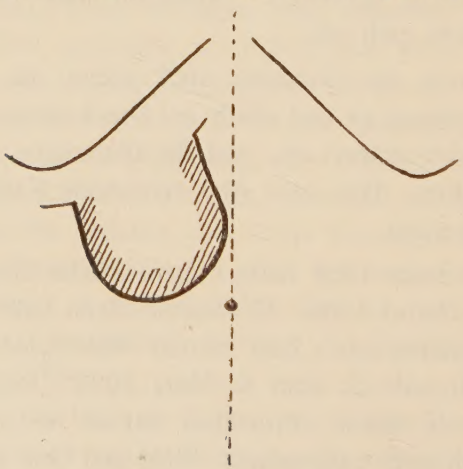

Obere Grenze der Leberdämpfung an der 6. Rippe in der Mamillarlinie. Im Übrigen ist der Leib ganz weich, nicht druckschmerzhaft, nicht aufgetrieben. Keine nachweisbaren

Drüsen axillar, supra- und infraclavicular oder intraperitoneal. Kein Ascites. Per rectum nihil. Urin frei von Eiweiß, Zucker und Gallenfarbstoffen.

Es wird die Diagnose auf Cholecystitis calculosa mit verkalkter chronisch entzündeter Gallenblase gestellt. Carcinom der Gallenblase schien nicht ausschließbar.

Am 13. 3. Operation (Geheimrat Friedrich.) Schnitt von der Mittellinie ab parallel und dicht unterhalb vom rechten Rippenbogen. Gallenblase völlig normal, versteckt unter dem Tumor liegend. Der Tumor hat die excentrische Leberrandform bedingt und den ganzen rechten Leberlappen eingenommen. Die Oberfläche ist glatt, weißlich glänzend mit einem Stich ins elfenbeinfarbige. Scharfe Abgrenzung gegen das gesunde Lebergewebe. Der ganze Tumor ist dann noch von einem bis zu 2 cm breiten, dem gesunden Lebergewebe aufliegenden Kranze von stecknadelkopfgroßen, sehr dicht neben einander liegenden, über das Leberniveau hervorragenden weißen Knötchen umgeben, wie Mörtelspritzer an der Wand. (cf. Abbildung). Beim Einschneiden in den Tumor fließt nicht ein Tropfen Blut. Die Schnittfläche ist trocken und zeigt eine grünliche Farbe. Es zeigen sich reichliche bis linsengroße gallertige Einlagerungen, die den Bau einer Honigwabe vortäuschen. Die Oberfläche des Tumors wird von einer bis 3 mm dicken derben Kapsel gebildet, die sich leicht abheben läßt. Der stark vergrößerte, sich hart anfühlende Leberlappen erhält durch die derbe, weißlich erscheinende Kapsel ein Aussehen, das man mit dem der Zuckergußleber vergleichen kann.

Die Geschwulst wird, soweit als Tumor erkenntlich, mit Messer und scharfem Löffel entfernt, bis man in stark blutendes, normal erscheinendes Lebergewebe kommt. Gesamtgewicht der exstirpierten Masse 468 Gramm, Beuteltamponade in das Tumorbett. Die schon vor der Exstirpation zum Schutz der

Bauchhöhle eingeführten Tampons bleiben liegen. Einige Situationsnähte an den beiden Wundwinkeln.

Verlauf:

18. 3. Lockerung der Tampons.

Gutes Allgemeinbefinden.

22. 3. Um das nekrotische Lebergewebe möglichst schnell zur Abstoßung zu bringen, wird mit Argent. nitr. in steigender Concentration (1—15%) gespült. Tamponade.

25. 4. Gutes Befinden. Patient hat sich sichtlich erholt. Das nekrotische Gewebe hat sich zum größten Teil abgestoßen. Nur ganz in der Tiefe und am medialen Wundwinkel befindet sich noch ein kleiner Rest.

25. 5. Nachdem ringsum Abstoßung des nekrotischen Gewebes zustande gekommen ist, nochmalige gründliche Ausschabung der ganzen Höhle mit dem scharfen Löffel. Starke Nachblutung, hochgradige Anämie. Erbrechen — Kochsalzinfusion, Excitantien.

31. 5. Patient hat sich wieder erholt. Reichliche Sekretion aus der Wunde.

29. 6. Abendliche Temperatursteigerungen über 39°, sehr geringer Appetit. Leib weich, nirgends druckschmerzhaft. Lungen o. B. In dem sehr reichlichen Sekret deutlich Galle nachweisbar. Spülung mit essigsauerer Tonerde.

14. 7. Patient ist tagsüber außer Bett, steht früh auf, hat guten Appetit, regelmäßigen Stuhlgang und fühlt sich wohl. In der Tiefe der noch faustgroßen Wundhöhle fühlt man nur noch ein etwa hühnereigroßes Stück nekrotischen Gewebes. Im Übrigen ist die Wunde mit frischen Granulationen bedeckt. Mäßige Sekretion.

Patient wird auf seinen Wunsch entlassen.

Am 10. 1. 1910 wurde Patient von der Landesversicherung zur Begutachtung der Klinik wieder überwiesen. Nach

Behandlung durch den Hausarzt des Patienten (2—3 tägiger Verband) hat sich die Wunde bis auf einen schmalen Kanal geschlossen.

Patient befindet sich in gutem Ernährungszustand.

Von der Narbe ausgehend zwei Fisteln zur Leber führend, die eine 5 cm, die andere 7,5 cm lang. Geringe eitrige Absonderung. Beim Husten keine Vorwölbung; keine Schmerzen. Stuhlgang geregelt. Herz und Lungen o. B.

Wir wollen nun prüfen, ob wir in der Lage sind, aus den Angaben obiger Krankengeschichte eine **Symptomatologie** aufzustellen, die uns auf die Diagnose „Alveolarechinococcus" hinweist. Gleichzeitig wollen wir die Symptome veröffentlichter Fälle heranziehen, um zu sehen, inwiefern wir berechtigt sind, einen Typus für das Krankheitsbild des Echinococcus alveolaris aufzustellen.

Eine Erscheinung, die sowohl in unserm Fall, wie in sämtlichen bisher bekannten Fällen, auftritt, ist der Lebertumor. Wir haben mit ihm als dem konstantesten Symptom des alveolären Leberechinococcus zu rechnen. Die Vergrößerung beschränkt sich gewöhnlich auf den rechten Lappen, so auch in unserm Fall, doch sind auch Fälle bekannt, in denen der linke Lappen, der lobus quadratus und der lobus Spigelii von der Geschwulst ergriffen waren (Melnikow Fall 4).

Die Größe des Tumors schwankt, wohl je nach der Dauer des Bestehens der Erkrankung. Daß die Größe recht beträchtlich sein kann, zeigt unsere Krankengeschichte, die angibt, daß die Leberdämpfung fast den Nabel erreicht und daß die exstirpierte Geschwulst ein Gewicht von 468 Gramm hat. Ähnlich große Tumoren, so z. B. von Kindskopfgröße (Melnikow) finden sich in der Literatur verzeichnet. Die Oberfläche des Tumors ist meist, wie auch in unserm Fall, glatt; doch darf man dies nicht als konstantes Symptom aufstellen,

da auch mehrere Fälle von Alveolarechinococcus mit unebener höckeriger Oberfläche beschrieben sind.

Allen beschriebenen Tumoren gemein ist die derbe Consistenz. Man erklärt sie so, daß der Parasit bei seinem allmählichen Vordringen von seinem ursprünglichen Herd in das umgebende gesunde Gewebe hier eine starke Bindegewebswucherung hervorruft, was das mikroskopische Bild auch bestätigt. Melnikow macht für diese Bindegewebswucherung die Toxine, die der Parasit unaufhörlich produziere, verantwortlich. Tatsache ist, daß man im Mikroskop nicht nur eine bedeutende Wucherung des interacinösen Bindegewebes bemerkt, sondern daß auch zahlreiche Bindegewebszüge in den Acini zwischen den einzelnen Parasiten liegen, daß ferner die Leberkapsel da, wo sie den Tumor unmittelbar überspannt, vielfältig verdickt erscheint, in unserem Fall bis zu 3 mm. Das alles muß der Geschwulst eine harte, derbe Consistenz verleihen und wir können sie wohl als eine konstante Erscheinung ansprechen.

Eine gleich wichtige Stellung beansprucht in der Symptomatologie des Alveolarechinococcus die Dauer des Wachstums.

In sämtlichen bekannten Krankengeschichten an Alveolarechinococcus Erkrankter treffen wir die Angabe an, daß vom ersten merkbaren Einsetzen leichter klinischer Symptome bis zum ausgesprochenen Krankheitszustand, der die Patienten veranlaßt, ärztliche Hilfe aufzusuchen, gewöhnlich eine Zeit von ein bis zwei Jahren vergeht. Dasjenige Entwicklungsstadium des Tumors, das ohne jede äußere Erscheinung sich vollzieht, liegt außerhalb unserer Beobachtung. Man wird jedoch nicht fehlgehen, wenn man aus dem äußerst langsam von statten gehenden Wachstum des Tumors vom unscheinbaren Knötchen zu einer Geschwulst von der Größe eines Kindskopfes und darüber den Schluß zieht, daß auch die erste,

dem beobachtenden Auge sich entziehende Entwicklung eine große Spanne Zeit umfassen wird.

Auch unser Patient bemerkte schon im Frühjahr 1906 in der rechten oberen Bauchhälfte eine etwa daumengliedgroße Geschwulst, und erst im März 1908 sucht er die Klinik auf, nachdem er einen heftigen Anfall von kolikartigen Schmerzen zu überstehen hatte. Hätte Patient an diesem letzten Anfall nicht zu leiden gehabt, hätte er sich wahrscheinlich noch gar nicht in ärztliche Behandlung gegeben, denn außer einem dauernden heimlichen Schmerz unter dem rechten Rippenbogen weiß er keine Beschwerden anzugeben, trotzdem der Tumor fast den Nabel erreicht hatte. Solche Beschwerden wie Ascites, Ödem der unteren Extremitäten, Verfall des Körpers, die eigentlich zu einem Lebertumor von bedeutender Größe in innigster Beziehung stehen, treffen wir bei der Alveolarechinococcenerkrankung relativ selten an. Wir werden hierauf später noch anläßlich der Besprechung der Differentialdiagnose näher einzugehen haben. Ziehen wir aus obigen Beobachtungen das Resultat, so können wir ein äußerst langsames Wachstum des Tumors wohl zu den konstanten Symptomen des Echinococcus alveolaris rechnen.

Ein anderes, weniger für die Diagnose verwendbares Symptom ist der Ikterus. Nach Posselts Statistik kommt derselbe bei $^4/_5$ aller Alveolarechinococcenfälle vor und zwar mitunter in so ausgedehntem Grade, daß man ihn in Tirol mit dem Namen „schwarze Gelbsucht“ belegt. Allein einen verläßlichen Anhaltspunkt bietet er nicht, zumal nicht in der ersten Zeit des Krankheitsverlaufes. Dies erhellt ebenfalls aus unserer Krankengeschichte, in der der behandelnde Arzt besonders erwähnt, daß Patient nie gelb ausgesehen habe. Erst als Patient in die Klinik kam, und die Geschwulst schon eine gewaltige Größe angenommen hatte, ist eine leichte gelbliche Verfärbung der Haut des Gesichts zu verzeichnen.

Der Urin enthielt keine Gallenfarbstoffe. Tritt Ikterus auf, so erklärt er sich ähnlich dem bei anderen Lebertumoren und bei der Zirrhose. Liegen die großen Gallengänge im Bereiche der Geschwulst, so werden sie leicht von den derben Tumormassen komprimiert. Es kommt zur Gallenstauung und damit zum Resorptionsikterus. Bleiben die größeren galleabführenden Wege von der Umklammerung frei, was wir uns leicht im Anfangsstadium solcher Fälle vorstellen können, in denen die erste Ansiedlung des Parasiten fern von großen Gallengängen statt hat, so bleibt der Ikterus aus und tritt erst dann auf, wenn der Tumor eine große Ausdehnung gewonnen hat. Das Fehlen einer ikterischen Verfärbung der Haut spricht daher nicht gegen Alveolarechinococcus, besteht sie, so unterstützt sie die Diagnose wesentlich.

Eine eigenartige Stellung nehmen die kolikartigen Anfälle in unserer Krankengeschichte ein. Gegen eine Beobachtungstäuschung spricht die Dauer (eintägig) und das wiederholte Auftreten. Auch finden sich Koliken in Melnikows Fällen verzeichnet. (Fall 4, 15, 21, 80.) Gallensteine, die die Ursache dieser Koliken sein könnten, wurden bei der Operation nicht angetroffen. Wir müssen also nach einer anderen Erklärung suchen und diese scheint Riedel gegeben zu haben. Dieser legt das Hauptgewicht bei der Entstehung der Gallensteinkoliken neben der mechanischen Einwirkung eingeklemmter Steine auf eine sich allmählich entwickelnde Entzündung der Gallenblase, deren Wandung sich verdickt und mit der Umgebung Verwachsungen eingeht. In einer derartig veränderten Gallenblase treten nun nach Riedel noch häufig plötzlich akute entzündliche Erscheinungen auf, und „diese akute Cholecystitis calculosa ist dann das eigentliche anatomische Substrat der Gallensteinkolik“. Wenden wir Riedels Ansicht auf unseren Fall an:

Der Parasit übt (vielleicht durch Fremdkörperreiz oder durch Toxine) einen ständigen Reiz auf seine Umgebung aus. Dieser Reiz bringt das inter- und intraacinöse Bindegewebe zu mächtiger Wucherung. Dieser Reiz wirkt auch auf die Gallenkapillaren und setzt ihre Wandungen in einen chronisch entzündlichen Zustand.

Treten nun plötzlich in diesen veränderten Gebieten akute Entzündungen auf, vielleicht durch eine erneute heftige Einwirkung von Toxinen, so äußert sich dieser Vorgang in einem kolikartigen Anfall.

Auffallend erscheint es, daß ein Tumor, der doch recht bedrohliche Dimensionen angenommen hat, relativ wenig örtliche Beschwerden verursacht. Auch in der Literatur begegnen wir sehr häufig der Angabe, daß der Tumor auf Druck nicht empfindlich ist und daß stärkere vom Tumor ausgehende Schmerzen, wenigstens in der ersten Zeit der Erkrankung, die Patienten nicht belästigen, daß Posselt in seiner Symptomatologie für den Alveolarechinococcus (Deutsch. Arch. f. Klin. Medizin 63, 5 und 6, 1899) schreibt: Empfindlichkeit meist fehlend, oder nur ausnahmsweise vorhanden. Auch unsere Krankengeschichte lehrt uns, daß der Tumor anfangs nur ein dumpfes, nicht erhebliches Druckgefühl verursachte, welches das Allgemeinbefinden nicht störte. Erst nach über einjährigem Bestehen wird die Geschwulst auf Druck schmerzhaft, und erst nach 2 Jahren klagt der Patient über einen dauernden heimlichen Schmerz. Und hierin erblicken wir gerade das Heimtückische dieser Krankheit, die die Patienten solange über die Schwere ihres Zustandes hinwegtäuscht, bis der Tumor fast regelmäßig einen inoperablen Umfang angenommen hat.

Schauen wir uns nun nach Allgemein-Symptomen um, die wir evtl. zur Diagnose verwenden können, so sehen wir, daß in den einzelnen Krankengeschichten über fast alle diese

Erscheinungen die sich widersprechendsten Angaben zu finden sind.

Eines der konstantesten Allgemeinsymptome ist die fehlende Kachexie. Das Allgemeinbefinden des Patienten ist gut (häufig auffallend gut!), ebenso der Ernährungszustand. Die Patienten nehmen, was auch in unserer Krankengeschichte hervorgehoben wird, an Körpergewicht nicht ab. Diese fehlende Kachexie ist eine wichtige Stütze für die Differentialdiagnose, worauf wir noch zurückkommen werden.

Der Stuhlgang unseres Patienten war zeitweise angehalten, soll jedoch immer von normaler Färbung gewesen sein, im Gegensatz zu Posselts Symptomatik, die den Stuhl als stets entfärbt bezeichnet.

Der Urin ist in unserm Fall von normaler Farbe und enthält kein Eiweiß, keinen Zucker, keine Gallenfarbstoffe. Posselt findet im Urin reichlich feste Bestandteile und Harnstoffe, sonst keine Besonderheiten.

Großes Gewicht legt Posselt auf das endemische Vorkommen der Alveolarechinococcenerkrankung, und wir müssen ihm der Statistik nach Recht geben. Ein Patient der aus verseuchten Bezirken, wie Tirol, Süddeutschland etc. stammt, wird natürlich bei Vorhandensein anderer typischer Symptome auf Alveolarechinococcus äußerst verdächtig sein. Bei unserem Patienten ist der vorübergehende Aufenthalt in den Provinzen Sachsen, Westfalen und der Rheinprovinz, in denen relativ wenig Alveolarechinococcenfälle beobachtet sind, nicht beweisend für eine stattgehabte Infektion, wenn auch der Viehreichtum der Provinz Westfalen den Verdacht auf eine solche lenken könnte.

Die Alveolarechinococcenerkrankung ist eine Krankheit des mittleren Alters und tritt gewöhnlich erst nach dem 20. Lebensjahre auf. Im Kindesalter sind keine Erkrankungen beobachtet worden. Man hat dies damit zu erklären versucht,

daß vom Augenblick der Infektion bis zum Manifestwerden des Tumors eine so große Spanne Zeit vergeht, daß bei stattgefundener Infektion in der Kindheit die beiden ersten Jahrzehnte schon verstrichen sind, wenn die ersten Krankheitssymptome auftreten. Wahrscheinlicher ist jedoch, daß die Infektion erst dann statt hat, wenn die betreffenden Personen in ihrer Beschäftigung mit dem Vieh zusammen kommen, d. h. also im Jünglings- und ersten Mannesalter.

Fassen wir nun zusammen, was uns von sicheren Symptomen zur Verfügung steht, so ergibt sich, folgendes Krankheitsbild, das die **Diagnose** „Alveolarechinococcus der Leber" gestattet.

Ein langsam anwachsender Tumor, anfangs schmerzlos, später auf Druck empfindlich werdend, von äußerst derber, fester Consistenz und glatter Oberfläche, der keine Cachexie verursacht, spricht für Alveolarechinococcus. Unterstützt wird diese Diagnose durch eine Anamnese, die angibt, daß Patient aus den für Alveolarechinococcus typischen Verbreitungsbezirken stammt, oder vorübergehend dort sich aufgehalten hat.

Ein wichtiges Hilfsmittel gibt uns die Bakteriologie in Gestalt der Serodiagnose nach Art der Wassermannschen Reaktion an die Hand.

Das Prinzip der Serodiagnose ist folgendes: Das Blutserum Echinococcenkranker enthält Immunkörper (Amboceptoren), die im Stande sind, die Echinococcentoxine an sich zu ketten und unschädlich zu machen. Zu dieser Verschmelzung bedarf es aber sog. Komplemente, lytisch wirkender Fermente, die nach Ehrlich frei im Blute kreisen. Um die Reaktion dem Auge sichtbar zu machen, setzt man ein „hämolytisches System" zu, qualitativ aufeinander eingestelltes Serum vom Kaninchen und Erythrocytenaufschwemmung vom Hammel. Sind Immunkörper im Blute der Patienten vorhanden, so verbinden sich diese mit den Antigenen. Die so besetzten

Amboceptoren nehmen das Komplement an sich. Sind keine Immunkörper vorhanden, so bleibt das Komplement frei, bei einem hinzugebrachten hämolytischen System würde also in dem Falle vollständige Hämolyse eintreten. Ist dagegen die Hämolyse eine unvollkommene, so war Komplement verbraucht, folglich waren spezifische Amboceptoren vorhanden, die durch die Antigene der Echinococcentoxine im Untersuchungsblut besetzt wurden.

Zur Ausführung der Reaktion bringt man Blutserum des zu untersuchenden Patienten, Flüssigkeit aus einer Echinococcenblase und Komplement zusammen und setzt nun das hämolytische System zu. Tritt Hämolyse ein, so werden die Komplemente zu dieser verwandt, finden also keine Ambozeptoren, die auf Echinococcentoxine eingestellt wären. Findet unvollkommene Hämolyse statt, so sind spezifische Immunkörper vorhanden, und damit ist der Beweis erbracht, daß das Blut von einem Patienten stammt, der an Echinococcus erkrankt ist.

Diese leicht auszuführende Reaktion sollte in keinem Falle unterlassen werden, bei dem auch nur der geringste Verdacht auf Echinococcus vorhanden ist. Bietet sie doch so sichere Anhaltspunkte, daß je nach ihrem Ausfall die Diagnose als sicher gelten kann.

Selbstverständlich muß man bei Vorhandensein der Symptome, die wir für den Alveolarechinococcus als typisch angesprochen haben, auch an andere ähnlich verlaufende Krankheiten denken und es kann sehr schwierig, zuweilen völlig unmöglich sein, eine strikte Diagnose zu stellen. **Differentialdiagnostisch** kämen hauptsächlich Leberzirrhose und Leberkrebs in Frage. Bei beiden Erkrankungen kann das Wachstum des Lebertumors äußerst langsam von statten gehen, wenn auch für gewöhnlich die Krankheiten sich schneller ihrem Ende nähern. Jedoch treten sowohl bei der

Cirrhose wie beim Carcinom die lokalen Beschwerden und vor allem die Allgemeinerscheinungen mehr in den Vordergrund. Ascites, Ödem der unteren Extremitäten sowie ein übermäßiger Alkoholgenuß in der Anamnese verzeichnet, wird auf Cirrhose hinweisen.

Der Tumor des Lebercarcinoms besitzt eine gleichmäßige höckrige Oberfläche, evtl. ist auf dem Höcker ein sogenannter Krebsnabel zu fühlen. Die höckerige Oberfläche kommt auch beim Alveolarechinococcus vor, jedoch fehlt hier die konstante Begleiterscheinung des Carcinoms: die allgemeine Cachexie.

Schließlich muß noch einer anderen Lebererkrankung differentialdiagnostisch gedacht werden: des Lebergummas, die hauptsächlich der langen Dauer des Leidens wegen zu Verwechselung Anlaß geben könnte. Die grob-höckerige Beschaffenheit und die meist, jedoch nicht immer vorhandene große Schmerzhaftigkeit des syphilitischen Tumors, sowie andere sichere Zeichen der Lues (Narben im Rachen, positiver Wassermann) werden uns die richtige Diagnose nahelegen.

Die großknotige Form der Lebertuberkulose wird meist ohne weiteres leicht auszuscheiden sein.

Wie ersichtlich, ist ein Symptomenkomplex, der uns mit Sicherheit auf die Diagnose „Alveolarechinococcus“ hinweist, nicht aufzustellen. Aber wenn nur an die Möglichkeit des Bestehens einer Echinococcenkrankheit gedacht wird, so ist damit schon viel erreicht, denn dann kann die Serodiagnose die volle Gewißheit bringen.

Es wäre noch mit einigen Worten auf die Indikationsstellung beim Echinococcus alveolaris einzugehen. Es besteht wohl kein Zweifel, daß die einzig mögliche Therapie bei dieser ausnahmslos tödlich verlaufenden Krankheit nur eine chirurgische sein kann. Je früher der Fall erkannt wird, je weniger der Tumor um sich gegriffen hat, desto besser sind

natürlich die Aussichten auf Erfolg. Und dieser kann nur dann angenommen werden, wenn eine radikale Entfernung der Geschwulst bis ins gesunde Gewebe hinein vorgenommen wird. Mit Punktionen und Probeexcisionen, die meistens in den bekannten Fällen ausgeführt wurden, darf man sich nicht begnügen. Hier hilft nur eine Radikaloperation. Es liegt wohl im Wesen des unbekannten Krankheitsbildes und oft wohl auch bei zu ausgedehnten Tumoren an der Unmöglichkeit einzugreifen, daß solche Operationen bisher fast gar nicht ausgeführt wurden. In der ganzen Literatur stößt man (ausgenommen ein Fall Melnikows (Fall 7) dessen weiteres Schicksal nach der Operation jedoch nicht bekannt ist) nur auf drei Fälle, bei denen eine ausreichende Operation auch den gewünschten Erfolg brachte.

Die erste derartige Operation wurde von Terrillon ausgeführt (Bull. de l'acad. de Médicine 1891). Er umschnürte die Geschwulst an ihrer Grenze gegen das gesunde Lebergewebe mit einem Gummischlauch. Nach eingetretener Gangrän wurde der abgeschnürte Teil abgetragen. Brunner (Handb. d. prakt. Chir. v. Bergmann) ließ der Incision eine Ausschabung mit dem scharfen Löffel folgen und behandelte dann die Wundhöhle mit dem Thermokauter. Den dritten Fall operierte Bruns derart, daß er einen Tumor von Faustgröße, in der Nähe der Gallenblase gelegen, durch Keilexcision entfernte (Bruns Beiträge zur Leberresektion, veröffentlicht in den Beiträgen z. klin. Chirurgie 17, 201). Der oben beschriebene Fall Friedrichs ist der 4. dieser Reihe. Excision eines 468 Gramm schweren Tumors, später Ausschabung mit dem scharfen Löffel. Die letzten Reste der Geschwulst wurden durch Argent. nitr. — Lösungen in steigender Konzentration zur Nekrose gebracht.

Wie ersichtlich, wurde die ein- und die zweizeitige Methode bis jetzt ausgeführt. Läßt die Ausdehnung des

Tumors es zu, so ist natürlich der einzeitigen Methode der Vorzug zu geben.

Auf die pathologisch-anatomische Seite dieses Falles konnte hier nicht eingegangen werden, da eine Veröffentlichung in dieser Hinsicht von anderer Seite in Aussicht steht. Diese Zeilen sollten lediglich der Klinik des Echinococcus alveolaris dienen. Weitere Veröffentlichungen werden immer mehr Licht in das Dunkel werfen, das immer noch über unserem Krankheitsbild liegt, sodaß wir wohl bald fähig sein werden, eine strikte Diagnose zu stellen.

Zum Schlusse ist es mir eine angenehme Pflicht, Herrn Geheimrat Prof. Friedrich für die Anregung zu dieser Arbeit, sowie für die liebenswürdige Anleitung herzlichst zu danken.

Literatur.

Buhl, Über Echinococcus multiloc. Virch. Arch. 1852. Virch. Arch. 1855.

Bider, Virch. Arch. 141, 178.

Boettcher, Virch. Arch. 15, 352.

Brunner, Handb. der prakt. Chirurgie v. Bergmann.

Bruns, Leberresektion bei mult. Echin. Beiträge zur Klin. Chirurgie 17, 201.

Benda, Deutsche Zeitschrift f. Chirurgie 52, 212.

Elenevsky, Arch. f. klin. Chirurgie 82, 1907.

Friedreich, Virch. Arch. 33, 16.

Guillebeau, Virch. Arch. 119, 108.

Griesinger, Arch. f. Heilkunde 1860.

Heschl, Prager Vierteljahrsschr. 1856, II, 36.

Hauser, Dissert. Erlangen 1901.

Jänkel, Beiträge zur Path. d. Alveol. Echin. Deutsche Zeitschr. f. Chirurgie 87, 1--3, 1907.

Kanzow, Virch. Arch. 79, 100.

Krüger, Alveol. Echin. d. Leber. Mün. Med. Wochenschrift 1908.

Krückmann, Virch. Arch. 138, 108.

Langenbuch, Chir. d. Leber und Gallenblase. Deutsche Chirurgie 45c, 197.

Luschka, Echin. multl. Virch. Arch. IV 400.

„ Zur Lehre von der Echinococcenkrankheit. Virch. Arch. X, 206.

Mangold, Über den multil. Echin. und seine Tänie. Berl. Klin. Wochenschr. 1892.

Melnikow-Raswedenkow, Studien über den Echin. alveolaris. Beitr. zur pathologischen Anatomie. 4. Supplement.

Posselt, Zur Pathologie des Echin. alv. Deutsche Zeitschr. f. Klin. Med. 63, 457. Zeitschr. f. Heilkunde 1900.

„ Fütterungsversuch, Münch. Med. Wochenschr. 1906, 53, 12 u. 13.

Prongeansky, Über die multl. Echin. Geschwulst der Leber. Dissert. Zürich 1873.

Schieß, Virch. Arch. XIV. 371.

Terrillon, Operation eines Echin. alv. hep. Bull. de l'acad. de Médicine 1891.

Vierordt, Berl. Klin. 1890. 28.
R. Virchow, Virch. Arch. XI, 86 (Würzburger Verhandlungen 1856).
Waldstein, Virch. Arch. 83, 41.
Zeller, Ech. alveol. 1854.
Biber, Über einen metastasierenden Echin. alv. Zentralblatt für allgem. Pathologie 1911.

Nachträglich erschienen:

Graetz, Experim.-Unters. zur Serodiagnostik d. E. Zentralbl. f. Bakteriol. 60, 3, 1910.
Hibler, Ein primärer mehrherd. Ech. alv. d. Gehirns. Wiener klin. Wochenschrift 23, 8, 1910.
Lobmeyer, Die Erfolge der Leberoperationen (Budapest). Deutsche Zeitschrift f. Chirurgie 98, 1909.
Dobrotin, Zur biol. Complentablenkung durch Ech. alv. Berl. klin. Zeitschrift 47, 28, 1910.

Lebenslauf.

Ich wurde am 7. April 1888 in Cassel geboren als Sohn des Lehrers Friedrich Stemmler, evang. Konfession, und erhielt die Namen: Conrad, Ludwig, Wilhelm. Nach Besuch der Casseler Vorschule und des dortigen Realgymnasiums, dessen Reifezeugnis ich Ostern 1906 erhielt, bezog ich die Universität Marburg. Ich studierte dort Medizin vom Sommersemester 1906 bis zum Sommersemester 1908 einschließlich. Meine akademischen Lehrer während dieser Zeit waren die Herren Professoren: Disse, Gasser, Korschelt, Meyer, Richarz, Schenk, Zinke, Zumstein.

Nachdem ich in Marburg die ärztliche Vorprüfung mit „gut" bestanden hatte, widmete ich mich in München weiter dem Studium der Medizin und zwar im Wintersemester 1908/09 und Sommersemester 1909, Meine dortigen Lehrer waren die Herren Professoren: Amann, v. Angerer. v. Müller, Posselt, Schmitt, v. Tappeiner.

Im Wintersemester hörte ich in Berlin bei den Herren Professoren: Bumm, Flügge, Fränkel, Greeff, Nagel, Passow, Straßmann.

Meine Studien vollendete ich in Marburg bei den Herren Professoren: Bach, Beneke, Bonhoff, Brauer, Friedrich, Krauß, Müller, Rieländer, Stoeckel, Tuczek, Zangemeister.

Anfang Mai 1911 bestand ich in Marburg das medizinische Staatsexamen mit „gut" und bin seit dem 15. Mai in der Chirurgischen Universitätsklinik-Marburg als Medizinalpraktikant tätig.

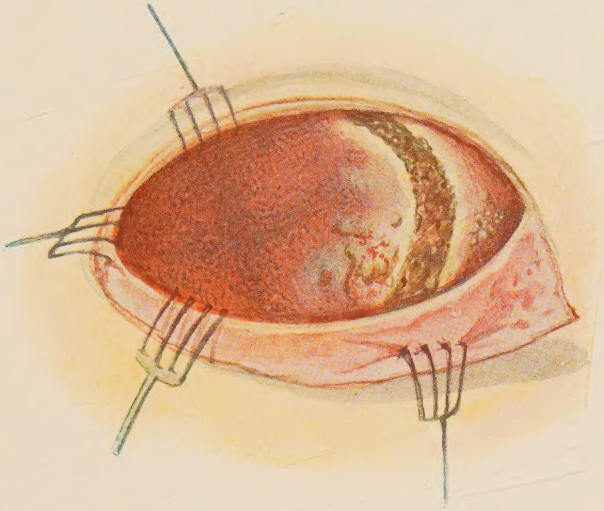

Situs während der Operation

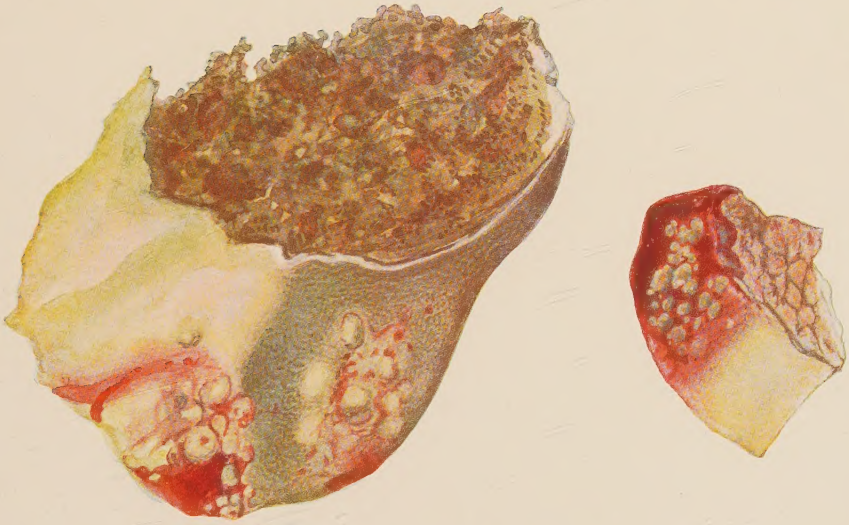

Exstirpierte Tumormasse